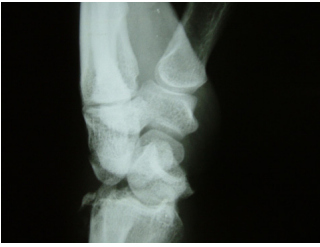


El bileği parmaklar ve el bileği arasında geçiş rolü üstlenen ve 8 tane küçük kemikten oluşan bir yapıya sahiptir. Hareketler sırasında bu kemiklerin uygun pozisyonlarda tutulabilmesini sağlayan bağlarla birbirlerine bağlanırlar.

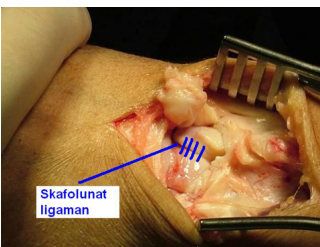
El bileği bağ yaralanmaları genelde el bileği üzerine düşme veya çeşitli aktiviteler sırasında oluşan travmalar ile oluşur. Travma sonrasında genelde el bileği şişer bazen morarma oluşabilir. Genellikle hareket sırasında ağrı vardır.

Çıkık ve kırıkla beraber bağ yaralanmaları oluşabileceği gibi kırık oluşmadan da bağ yaralanması saptanabilir. (**Şekil 1**).



Genellikle kırık olmadan oluşan bağ yaralanmaları dikkate alınmaz ve ilerde daha ciddi problemlere yol açar.

El bileğinde en çok hasara uğrayan ligaman el bileğindeki kemiklerin ana koordinasyonunu sağlayan ligamanlardan biri olan **Skafolunat ligaman** adı verilen bağıdır.



Bu bağ el bileği kemiklerinden skafoid ve lunat kemik arasında yer alır. Hasarlanmasında el bileği kemiklerinin pozisyonları değişir ve ileriki dönemlerde el bileğinin devamlı ağrılarının oluşumu görülebilir. El bileği kemikleri arasındaki diğer bağlarda yaralanma daha nadirdir. Küçük travmalarda bağ yaralanması genelde gerilme veya bir kısmının kopması tarzında olur. Daha ağır travmalarda ise tam kopma oluşur.

Muayene sırasında el bileği başparmak tarafında hassasiyet saptanır. Bazen el bileği hareketleri sırasında anormal sesler mevcuttur. Röntgen incelemesi yapılarak el bileği kemikleri arasındaki dizilim ve pozisyon değişimleri incelenir. MR görüntülemesi ve bilgisayarlı tomografi tetkiklerinin yapılması tanı için gereklidir.

Tedavi el bileği ateli kullanımından cerrahiye kadar uzanan çeşitlilik gösterir. El bileği artroskopisi el bileği üzerinden küçük iki adet delik açılarak bir tanesinden kamera ikincisinden özel yapılmış aletler ile girilerek el bileği içyapılarının incelenmesidir. El bileği artroskopisi el bileği bağ yaralanması düşünülen hastalara yapılması gereken bir incelemedir. El bileği artroskopisi ile tedavi edilebilen durumların çözümü sağlanabilir. Artroskopik cerrahi sonrası bazı hastalara açık cerrahi girişim yapılmasına karar verilebilir. Açık cerrahi sırasında pin, vida tatbiki veya çeşitli yöntemler ile bağ tamiri yapılabilir.

Uzun süre önce oluşmuş ve artık el bileği kemiklerinde belirgin yer değişiklikleri oluşmuş devamlı el bileği ağrısı ile başvuran hastalarda önce artroskopik olarak kıkırdak hasarının oluşup oluşmadığına, bağın ne derecede yaralı olduğuna ve kemiklerin pozisyonuna bakılır. Yine tedavide belirtilerin hafifletilmesi için el bileği ateli ve ağrı kesici ilaç tedavileri uygulanabilir. Cerrahi olarak pin, vida tatbik edilebilir, başka yerden alınan bağlar yardımı ile çok çeşitli bağ onarımları yapılabilir. El bileği kemiklerinin bir kısmının birbiri ile dondurulması(birleştirilmesi) önemli tedavi seçeneklerindedir. Eğer kıkırdak hasarlanması var ise veya daha önce yapılan tedaviler başarısız olmuş ise el bileğinin tamamen dondurulması, üst sıra kemiklerin çıkarılması (proksimal row karpektomi), veya son yıllarda geliştirilen ve uygulanmaya başlayan el bileği protezleri tedavi seçenekleri arasındadır. Hastalığın bu evrelere gelmemesi sağlamak için erken evrelerde mutlaka tedavinin doğru şekilde yapılması gerekmektedir.

El bileği çok kompleks bir yapıdır. Özellikle kronik vakalarda süregelen anormal pozisyon değişiklikleri nedeni ile tedaviler sırasında başarısız sonuçlar oluşabilir. El bileği hareket kısıtlılıkları, devam eden ağrı şikayetleri nedeni ile tekrarlayan ameliyatlara gerekebilir. Sorun küçük gözükse bile özellikle gecikmiş vakalarda çözümü sağlamak güç olabilir.

EL BİLEĞİ BAĞ YARALANMASI
{youtube}PhDq1JqwOlc&t=14s{/youtube}

KRONİK EL BİLEĞİ AĞRISI NEDİR ?
{youtube}tcLA9siwAjo{/youtube}

KRONİK EL BİLEĞİ AĞRILARININ TEDAVİSİ NEDİR ?
{youtube}aPfgsBrLvMM&t=24s{/youtube}

KRONİK EL BİLEĞİ AĞRILARINDA DOKTORA BAŞVURU ZAMANI
{youtube}E9ka2unMUI8{/youtube}

KRONİK EL BİLEĞİ AĞRILARINDA AMELİYAT SONRASI İYİLEŞME SÜRECİ
{youtube}CNw0tOqv0vs{/youtube}

EL BİLEĞİ BAĞ YARALANMASI OLAN HASTANIN AMELİYAT SONRASI GÖRÜŞLERİ
{youtube}zuORR2OQOtI&t=23s{/youtube}

EL BİLEĞİ BAĞ YARALANMASI OLAN HASTANIN AMELİYAT SONRASI GÖRÜŞLERİ
{youtube}TICfggBceuA{/youtube}

EL BİLEĞİ BAĞ YARALANMASI OLAN HASTANIN AMELİYAT SONRASI GÖRÜŞLERİ
{youtube}J6BZqYTOZ-g{/youtube}

El Bileği Bağ Yaralanması Sonrası Ameliyat Ettiğimiz Hastanın Görüşleri
{youtube}6uYBLjNgJ1E{/youtube}