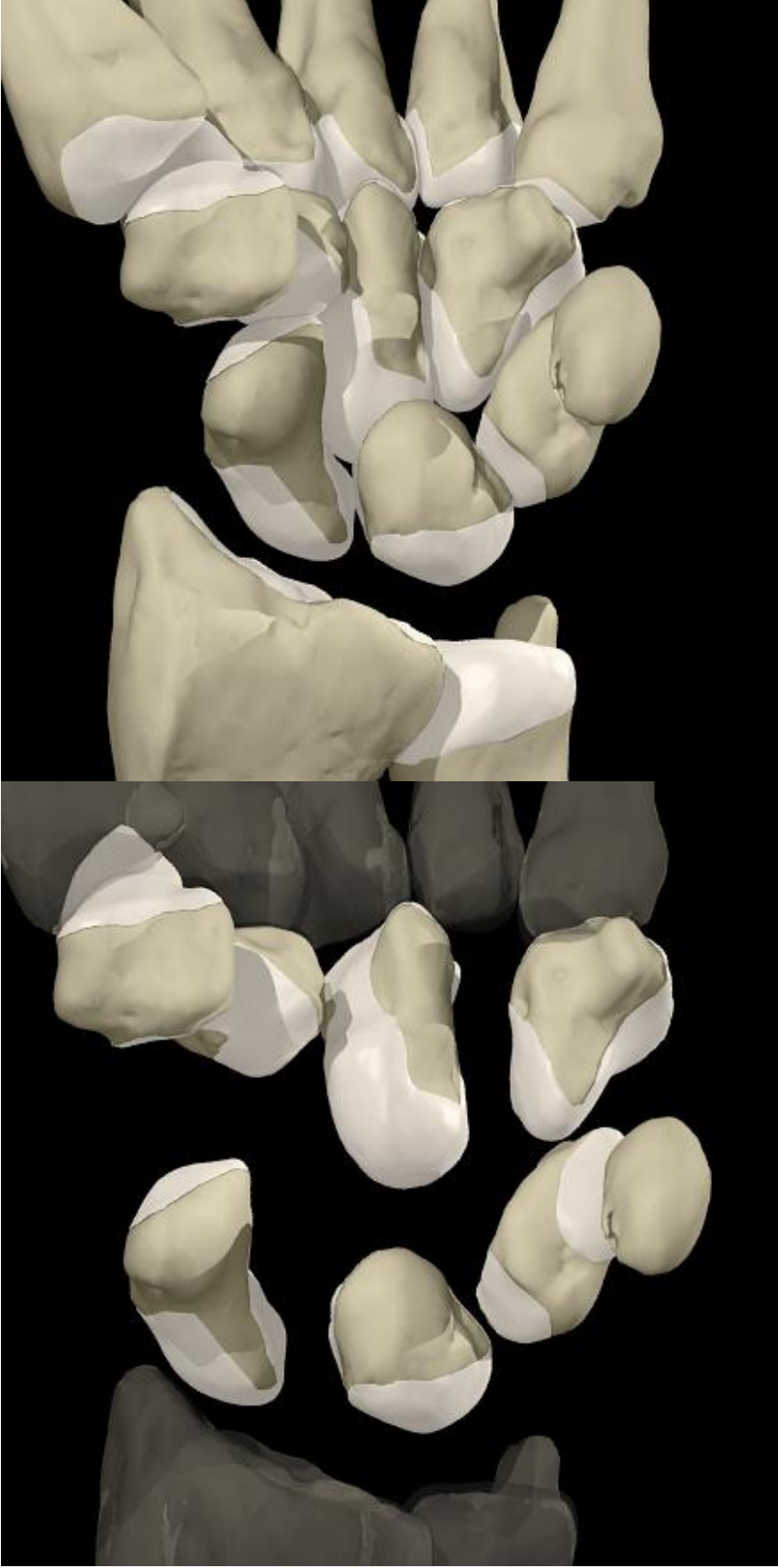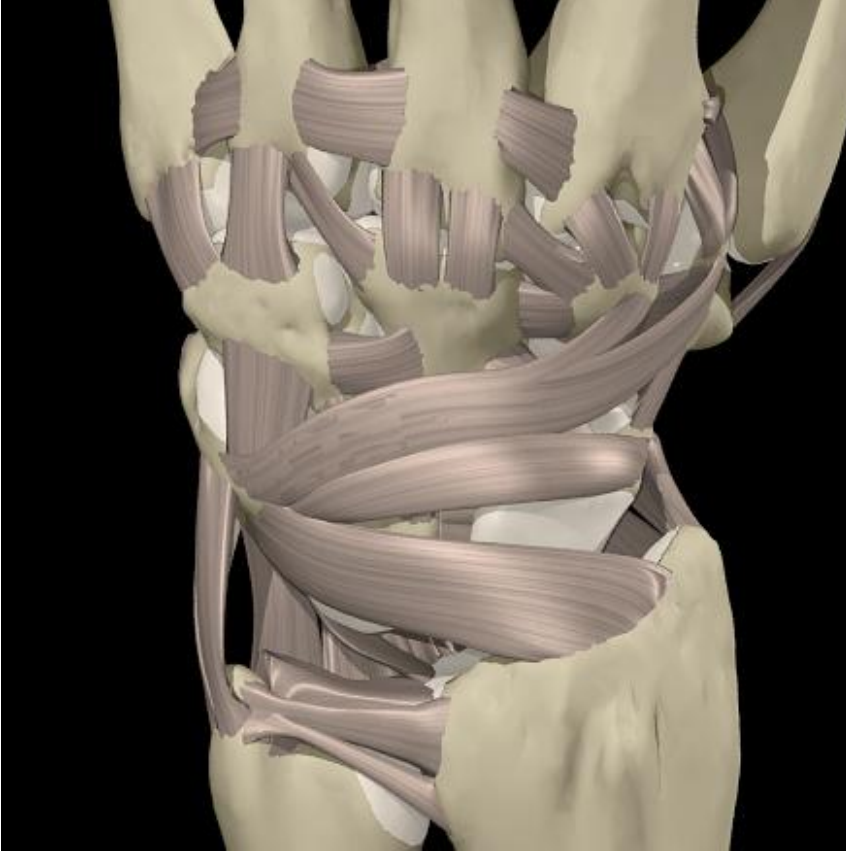


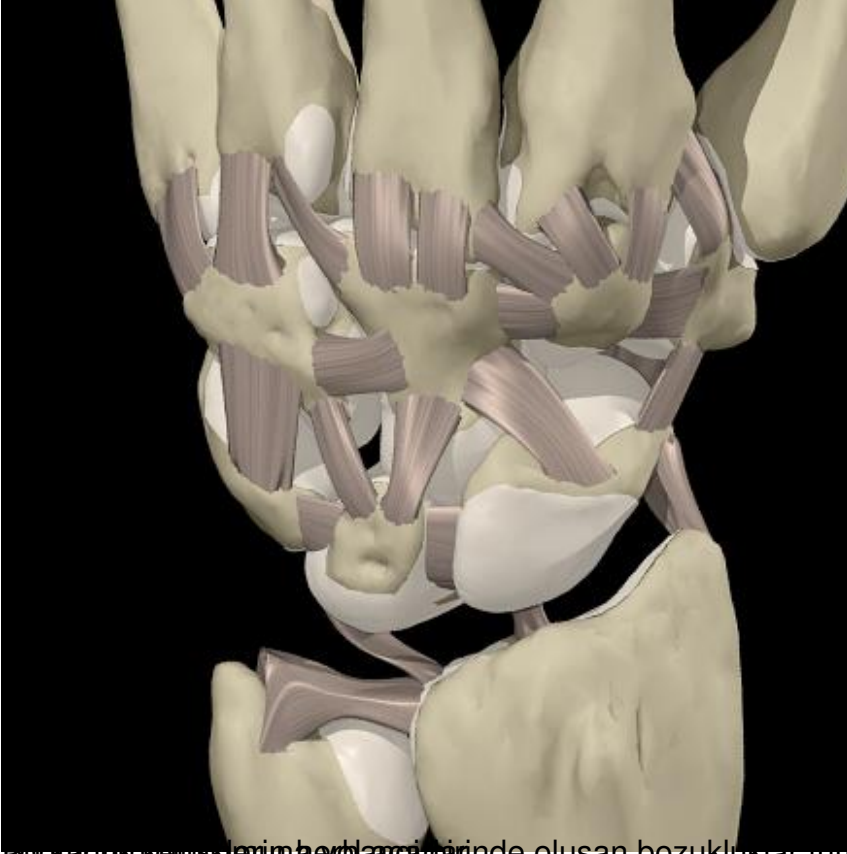
El bileğinde küçük 8 adet kemik önkol kemikleri ve tarak kemikleri arasında yer alır ve birbirleri ile sıkı bağlar yardımı ile bağlanırlar.

El bileğine yakın sıra=scafoideum, lunatum, triquetrum

Tarak kemikleri ile bağlantılı sıra=trapezideum , trapezium , kapitatum, hamatum

El bileğinde karpal kemiklere sesomoid kemik olan psiform dışında direkt tendinoz bağlantı yoktur. Kas kontraksiyonları ile el bileğini geçen tendinoz bağlantılar el bileği kemiklerini rotasyon merkezi olarak kullanarak hareketi sağlarlar. Kas kasılması sonrası el bileği, parmak ucunda uygulanan gücün 10 katı yüke maruz kalır. Rotasyonel hareket daima distal sırada başlayıp sonra proksimal sırada oluşur. Distal karpal sıra arasında çok az hareket vardır proksimal sırada ise lunatum scafoid ve triquetrum arasında her aksta hareket ve rotasyon oluşur. Bu küçük kemikler birbirlerine sıkı bağlar ile tutunurlar.





agır kaldırma ve uzun süreli hareketlerde oluşan bozukluklar tüm eklemin ahengini bozarak el bileği