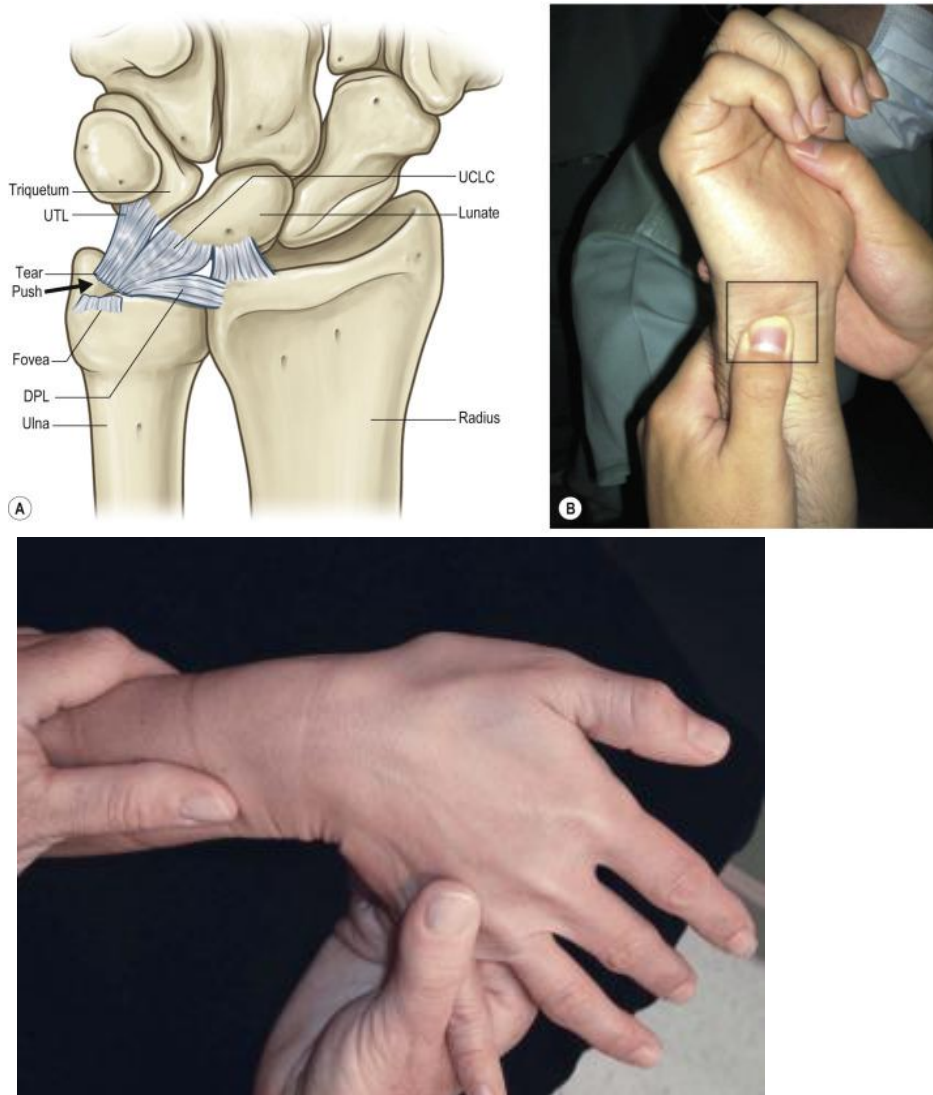


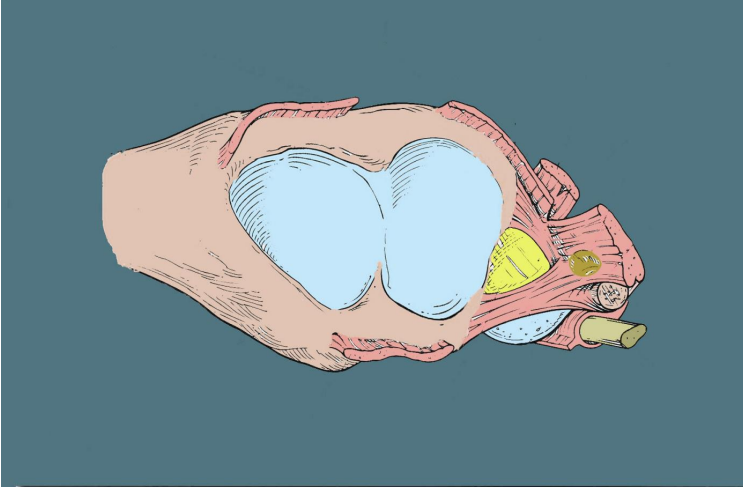
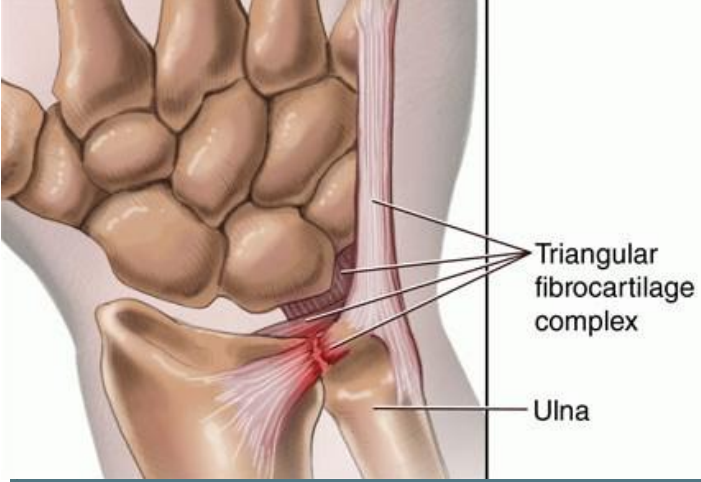
Genellikle açık el üzerine düşme nedeni ile TFCC yaralanması oluşur. Çoğu zaman el bileği kırıkları ile birlikte de görülebilmektedir. El bileği kırıkları sonrası el bileği ağrılarının devamında mutlaka TFCC yırtığı olabileceği akıldan çıkarılmamalıdır.

Triangular fibrokartilaj kompleks (TFCC) distal radioulnar eklem stabilizasyonunda ve el bileği yük aktarımında önemli rol oynar.

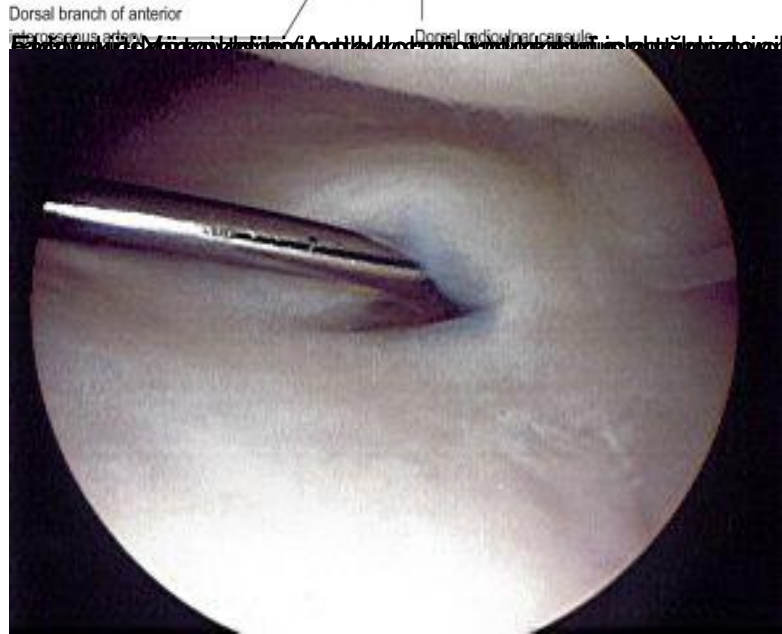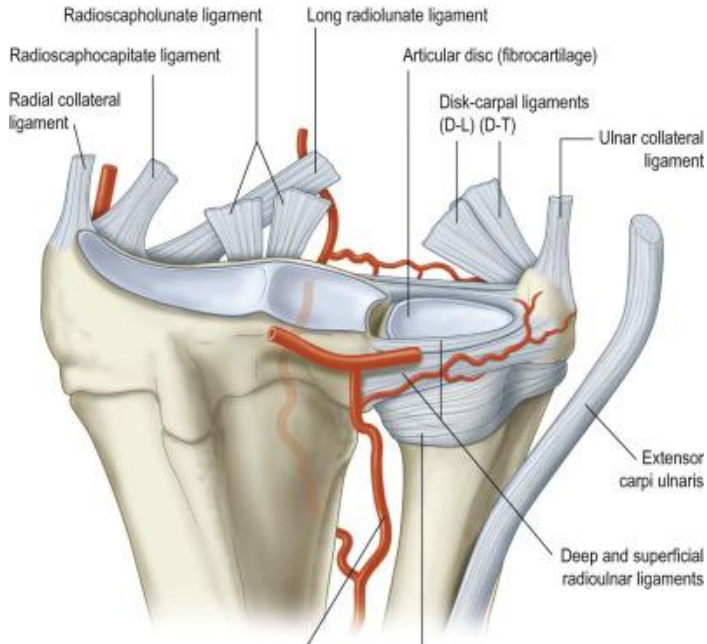


## TFCC YARALANMALARI (Triangular fibrocartilage kompleks)

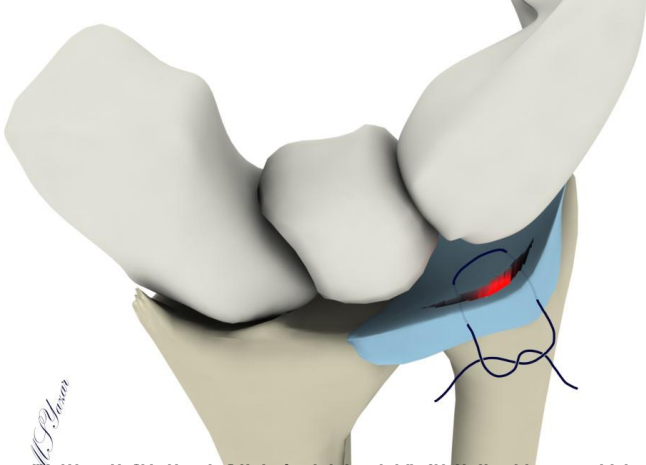
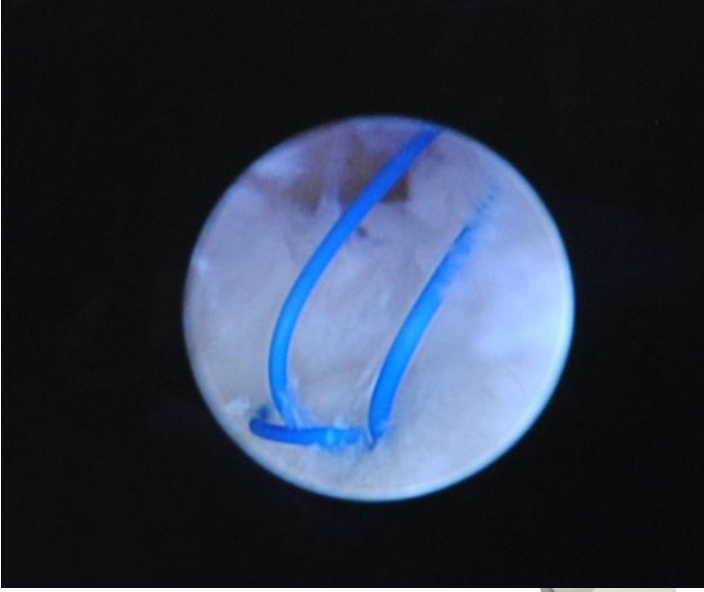
TFKK hasarlanması el bileği ulnar taraf (5. Parmak tarafı ) ağrıları ve distal radioulnar eklem (DRUE) instabilitesinin başlıca nedenlerindedir. Ağrı genellikle yukarda gösterilen noktada olur ve el bileğinin dönme hareketleri sırasında ve ağırlı bölgeye doğru el bileğinin zorlu hareketlerinde ağrı artışı olur.



# TFCC YARALANMALARI (Triangular fibrokartilaj kompleks)



TFCC yaralanmaları genellikle travmatik etyolojilerle ilişkilendirilir ve klinik olarak el bileziğinin içi



Klinikte TFCC yaralanmaları genellikle travmatik etyolojilerle ilişkilidir. Doğal medrâ, MR'de tanımlanabilir ve bilgisayarlı film



