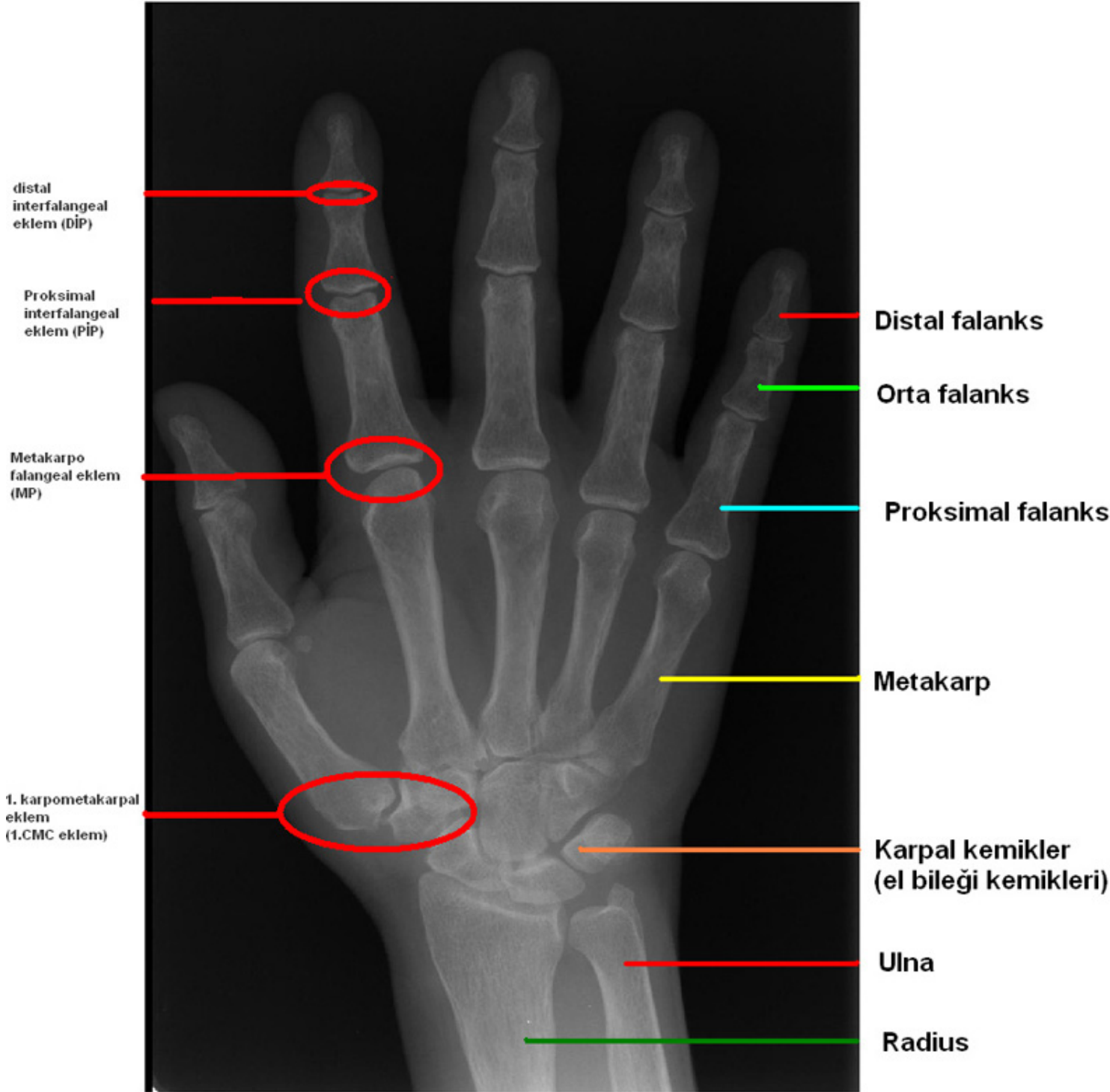
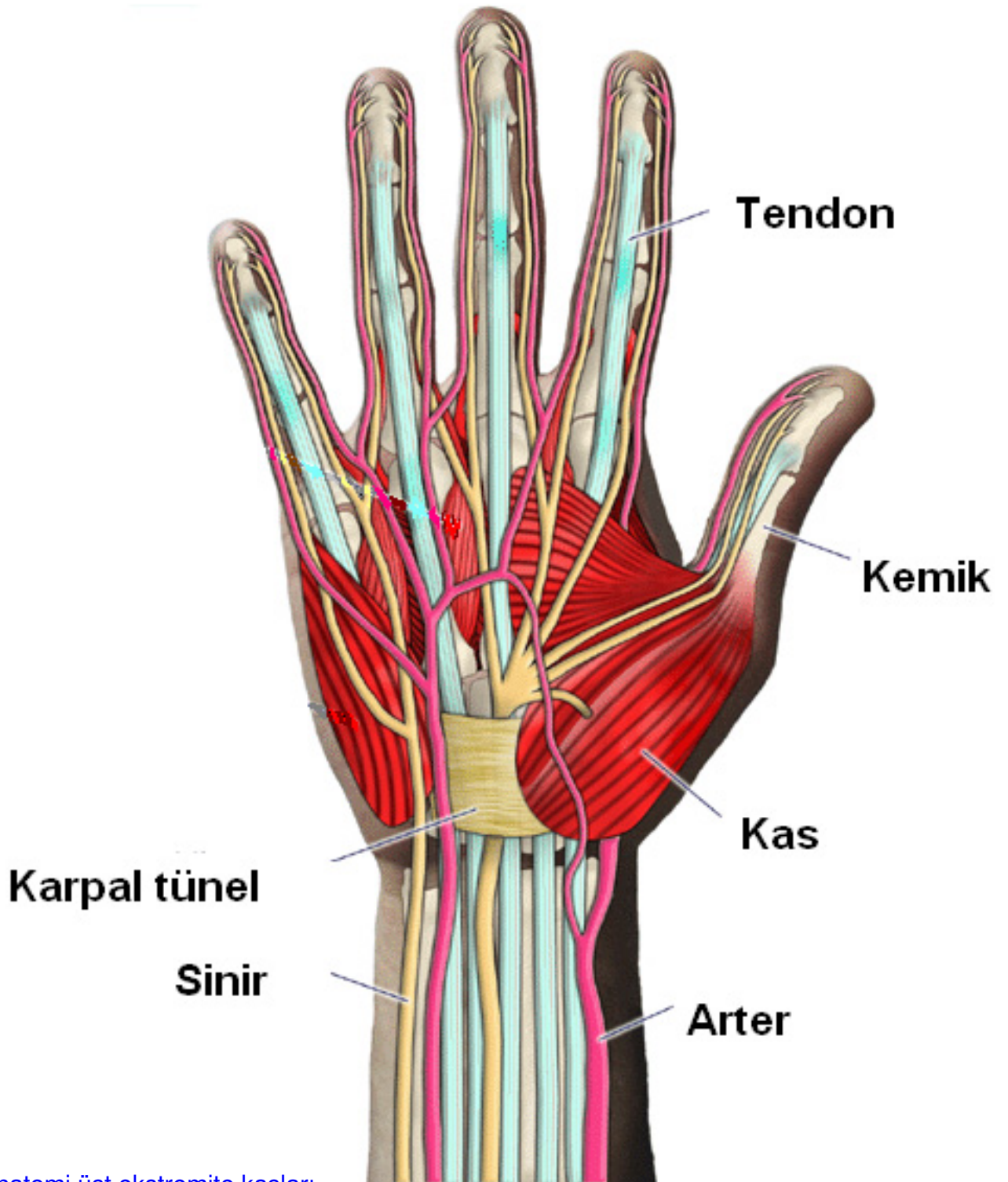


El cerrahisi, üst ekstremitenin boyundan parmak ucuna kadar tüm sorunları ile ilgili bir bilim dalıdır. Kemikler, bağlar, kaslar, tendonlar, sinirler ve damarlar ana yapı elemanlarını oluşturur.

Kemikler, stabilite ve hareket için temel elemanlardır. Kemiklerin birbirleri ile buluştukları hareketli bölgeler eklemleri meydana getirir. Kemiklerin birbirleri ile eklem yapan yüzlerinde kıkırdak örtüler vardır. Yukarıdan aşağı incek olursak omuz ile dirsek eklemleri arasında sadece bir kemik bulunur. Bu kemiğin adı humerus'tur. Önkol adı verilen dirsek ve el bileği arasında başparmak hattı üzerinde yer alan radius, küçük parmak hattı üzerinde yer alan ulna kemikleri vardır. El bileğinde isimlerini ve yerleşim sıralarını bu branştan olmayan doktorların dahi saymakta zorlandıkları 8 adet küçük kemikçik (skafoideum, lunatum, trikuetrum, pisiforme, trapezium, trapezoideum, kapitatum, hamatum) bulunur. El sırtı- avuç içi bölgemizde ise ayaktaki tarak kemiklerine denk gelen kemik grubu vardır. Bu kemiklere metakarp adı verilir. Her parmak tabanına doğru bir adet olmak üzere beş tane metakarp kemiği vardır. En son olarak da parmaklarımızı oluşturan falanks kemikleri vardır. Başparmağın iki, diğer parmakların üçer falanksı vardır. Yerleşimlerine göre proksimal falanks (parmak kökünde), orta falanks ve distal falanks (parmak uç kemikleri) olarak isimlendirilirler.





→ [Anatomi üst ekstremitte kasları](#)