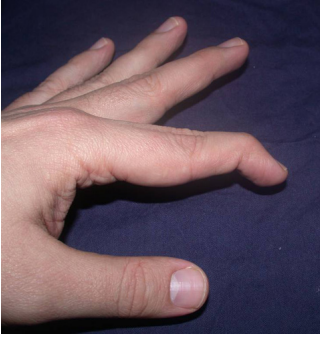
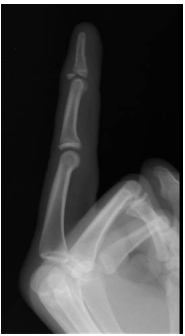

Parmağın en uç eklemine olan darbeler sonucu meydana gelir. Parmağı açan (düzleştiren) tendon (ekstansör tendon) parmağın en uç boğumundaki kemiğe (distal falanks) yapıştığı bölgede yaralanmıştır. Çoğu zaman parmak üzerinde hiçbir kesinin olmadığı kapalı yaralanmalar sonrasında görülür.

Hastaya parmağı düzleştirmeye çalışması söylendiğinde bunu yapamaz, ancak diğer eli veya muayene eden doktor tarafından parmak düz pozisyona getirilebilir. (**Şekil 1**)

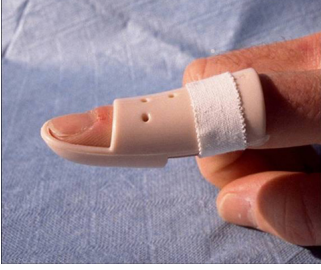

Çekilecek direkt el grafilerinde bazı olgularda küçük bir kemik kırığının da olaya eşlik ettiği izlenir. (**Şekil 2**)



Erken dönemde buz uygulaması ve nonsteroid antiinflamatuvar ilaçlar ağrı için faydalı olacaktır. (**Şekil 3**)

Kemik kırığı izlenmeyen hastalarda ortopedi malzemeleri satan yerlerden temin edilebilecek çekiç parmak ateli 2 ay süre ile parmaktan hiç çıkarmadan uygulanır.



Bu aşamada hastanın cerrahi müdahaleye gerek olmaksızın sadece atel ile izlenebileceği kararı mutlaka doktoru tarafından verilmelidir.

Açık yaralanması olan, kemik kırığı da bulunan olgularda cerrahi müdahale gereklidir. Bu müdahale lokal anestezi ile gerçekleştirilir. Hem kırık kemik parçası, hem de yaralanan tendon onarılır. Parmağın en uç iki boğumunu yaklaşık iki ay süre ile düz tutacak bir tel konarak hastanın parmağını bu süre içinde bükmemesi sağlanır.

Hastaların bir kısmı sadece görüntüsel bir problemleri olduğunu düşünerek uzman bir doktora başvurmazlar. Ancak tedavi edilmeyen olguların bir kısmı yaralanan tendonun kısalarak aşağı doğru yer değiştirmesi ile kuğu boynu deformitesi dediğimiz daha ileri bir şekil ve hareket problemine dönüşebilir. Bu nedenle tedavi süreci ve şekli ile ilgili bilgiyi bu konun uzmanları tarafından edinmek ve onların izleminde iyileşme sürecini geçirmek çok önemlidir.